Portaria 05/2019/2019 - SES

Aprova o Protocolo Clínico e Diretrizes Terapêuticas para o tratamento medicamentoso do Edema Macular Secundário à Oclusão Venosa da Retina (central e de ramo) no Estado de Goiás.

O SECRETÁRIO DE ESTADO DA SAÚDE, usando de suas atribuições legais, e

Considerando as disposições constitucionais e a Lei Federal nº 8080, de 19 de setembro de 1990, que tratam das condições para a promoção, proteção e recuperação da saúde, como direito fundamental do ser humano;

Considerando que os entes federativos poderão ampliar o acesso do usuário à assistência farmacêutica, desde que questões de saúde pública o justifiquem, conforme Art. 28, § 1º do Decreto nº. 7.508, de 28 de junho de 2011;

Considerando a necessidade de garantir a prescrição segura e racional dos medicamentos para o tratamento do Edema Macular Secundário à Oclusão Venosa da Retinina (OVR), por meio de um instrumento que traga orientações quanto às indicações, critérios de tratamento e para a solicitação dos medicamentos;

Considerando a Portaria 03/2019 – SES, publicadas no Diário Oficial n° 23.075 de 17 de junho de 2019, que aprovam a incorporação dos medicamentos ranibizumabe, aflibercepte e o implante biodegradável de dexametasona à Relação Estadual Complementar de Medicamentos para tratamento de pacientes com edema macular secundário à oclusão venosa da retina.

RESOLVE:

Art. 1º – Aprovar, o Protocolo Clínico e Diretrizes Terapêuticas para o tratamento medicamentoso do Edema Macular Secundário à oclusão venosa da retina no Estado de Goiás, anexo desta Portaria;

Parágrafo único. O Protocolo, objeto desta Portaria, que contém o conceito geral da doença, os meios para o diagnóstico, os critérios de inclusão e de exclusão, as formas de tratamento, bem como os mecanismos de regulação, controle e avaliação, é de caráter estadual e deve ser utilizado na regulação do acesso assistencial, autorização e registro dos procedimentos correspondentes;

Art. 2º – É obrigatória a cientificação do paciente, ou de seu responsável legal, dos potenciais riscos e efeitos colaterais relacionados ao uso de medicamentos preconizados para o tratamento da doença, o que deverá ser formalizado por meio da assinatura do respectivo Termo de Esclarecimento e Responsabilidade (TER), conforme o modelo integrante do Protocolo;

Art. 3º – Estado e municípios, conforme sua competência e pactuações, deverão estruturar a rede assistencial, definir os serviços referenciais e estabelecer os fluxos para o atendimento dos indivíduos com a doença, em todas as etapas descritas no Protocolo anexo a esta Portaria;

Art. 4º – No momento em que o Ministério da Saúde (MS) aprovar o protocolo nacional para tratamento do edema macular secundário à oclusão venosa da retina e disponibilizar os medicamentos padronizados por ele, este protocolo estadual será revogado na íntegra e de forma imediata, passando a valer as regras de acessibilidade aos medicamentos estabelecidas no protocolo do MS.

Art. 5º – Esta Portaria entra em vigor na data de sua publicação.

CUMPRA-SE E PUBLIQUE-SE.

Gabinete do Secretário da SECRETARIA DE ESTADO DA SAÚDE, aos 11 dias do mês de julho de 2019.

Ismael Alexandrino Júnior
Secretário de Estado da Saúde de Goiás

ANEXO

PROTOCOLO CLÍNICO E DIRETRIZES TERAPÊUTICAS PARA O TRATAMENTO MEDICAMENTOSO DO EDEMA MACULAR SECUNDÁRIO À OCLUSÃO VENOSA DA RETINA (CENTRAL E DE RAMO) NO ESTADO DE GOIÁS.

1. INTRODUÇÃO

As oclusões venosas da retina (OVRs) são a segunda desordem vascular retiniana em incidência após a retinopatia diabética, afetando aproximadamente 16 milhões de pessoas nos Estados Unidos (EUA), Europa, Ásia e Austrália [(1)].

A obstrução venosa retiniana secundária à formação de um trombo implica no ingurgitamento e dilatação do sistema venoso retiniano, hemorragias, edema intra-retiniano, isquemia, edema macular e diminuição da acuidade visual, de forma progressiva ou súbita, a depender da área foveal afetada.

As obstruções venosas são classificadas conforme a localização do evento trombogênico em: oclusão da veia central da retina (OVCR); hemioclusão venosa (HOV); e oclusão de ramo da veia central da retina (ORVCR), podendo esta última acometer vaso maior ou macular, diferindo quanto a associações sistêmicas, fisiopatologia, idade média de início, curso clínico e terapia.

A incidência da OVR varia conforme a faixa etária, acometendo raramente crianças e aumentando exponencialmente a partir da sexta década de vida, todavia sem predileção pelo sexo afetado. Há uma variação étnica relevante com maior prevalência entre indivíduos de origem hispânica (0,69%) e asiática (0,57%), quando comparada aos de origem caucasiana (0,37%). Estudos populacionais com dados dos EUA, Europa, Ásia e Austrália indicam uma incidência de 5,2/1000 novos casos de OVR, sendo 4,2 por ORVCR e 0,8 por OVCR [(1)].

A etiologia da OVR é multifatorial e a patogênese precisa permanece obscura. Acredita-se que o evento desencadeador seja a formação de um trombo ao nível da veia central da retina, na lâmina cribrosa ou posterior a ela ou em um de seus ramos, com proliferação endotelial e reação inflamatória secundária. A aterosclerose de artéria central da retina também pode estar implicada ao causar um fluxo venoso turbulento e dano endotelial. Outra teoria sugere que a oclusão venosa retiniana seja o fenômeno de um

estágio final, consequente a uma variedade de lesões primárias de causas compressivas ou inflamatórias do nervo óptico ou da órbita, bem como por anormalidades estruturais na lâmina cribrosa ou mudanças hemodinâmicas.

À etiopatogenia da OVCR, admite se um mecanismo compressor externo pela artéria e tecido fibroso envolvente dentro do canal do nervo óptico. Todavia as doenças inflamatórias e degenerativas da parede vascular, os fatores hemodinâmicos gerais (hipotensão e discrasias sanguíneas) e locais (diminuição do fluxo de sangue) são precursores da trombogênese, conforme a relevante tríade de Virchow [(2)].

As oclusões venosas de ramo ocorrem ao nível dos cruzamentos arteriovenosos, onde a adventícia é comum à artéria e à veia. Admite-se que a rigidez arterial condiciona um estrangulamento da veia, ocasionando um fluxo sanguíneo turbulento, lesão endotelial, formação de trombo e oclusão [(3)].

Os fatores de risco sistêmicos, com evidência científica comprovada, para oclusão retiniana são: hipertensão arterial sistêmica, diabetes mellitus, síndromes de hiperviscosidade sanguínea, dislipidemia e trombofilias. A hipertensão arterial sistêmica é o fator de risco mais relevante, sobretudo nos indivíduos acima de 60 anos, estando presente em 64% das oclusões, com maior prevalência na ORVCR e, quando não tratada adequadamente, associa-se a recorrência em 88% [(4)]. A dislipidemia é o principal fator de risco para oclusões venosas em pacientes com idade inferior a 50 anos.

Dentre as trombofilias hereditárias, a mutação do Fator V de Leiden apresenta risco aumentado de oclusão venosa em 50 a 60% dos casos. Em trombofilias adquiridas, a síndrome do anticorpo antifosfolípide não apresenta uma relação bem esclarecida, mas a reatividade plaquetária pode ser relevante na gênese das oclusões venosas. A hiperhomocisteinemia, hereditária ou adquirida, associa-se a um risco comprovadamente mais elevado.

Demais fatores de risco de ordem sistêmica estão presentes como leucemias, linfomas, mieloma múltiplo, sarcoidose, tuberculose, doença de Behçet, lúpus eritematoso sistêmico, poliarterite nodosa, granulomatose de Wegener, síndrome de Goodpasture e apnéia do sono.

O edema macular é a principal causa de baixa acuidade visual na oclusão da veia da retina (OVR). Sua detecção, localização e classificação são cruciais para a prevenção e tratamento da perda visual na OVR.

As graves consequências das OVR e sua crescente prevalência tornam o tratamento necessariamente mais efetivo e aplicável. Historicamente, a fotocoagulação a laser foi o principal tratamento, contudo com a introdução da terapia com os inibidores de fator de crescimento endotelial vascular (anti-VEGF) e com a instituição dos agentes corticosteróides intravítreos (triancinolona e dexametasona) com propriedades anti-inflamatórias, antiangiogênicas e antiedematosas permitiu se um maior controle da formação e refratariedade do edema macular cistoide (EMC) nas OVRs [(5)].

Anticorpos monoclonais antiangiogênicos são proteínas que reconhecem e ligam-se seletivamente a uma proteína chamada fator de crescimento endotelial vascular humano A (VEGF-A, abreviatura do inglês, vascular endothelial growth factor). Os antiangiogênicos atuam nos receptores das células da retina e coróide e inibem o crescimento de novos vasos sanguíneos assim como diminuem a permeabilidade vascular, reduzindo a exsudação e regredindo o edema. Pacientes fácicos com edema macular recente são sua principal indicação. Seu tempo de ação é limitado, sendo necessário repetir o tratamento com frequência, usualmente com intervalo de 30 dias, ou seja, tratamento mensal [(19)].

Duas medicações anti-VEGF, atualmente, encontram-se aprovadas pela ANVISA e podem ser indicadas: ranibizumabe e aflibercepte. O implante biodegradável de dexametasona é a terceira forma terapêutica aprovada que completa o rol de tratamentos medicamentosos disponíveis.

Assim, para o tratamento do edema macular secundário à oclusão venosa da retina, têm-se medicações anti-VEGF e os implantes de dexametasona como primeira linha de tratamento, a fotocoagulação a laser focal ou em grade nas oclusões de ramo, como segunda linha de tratamento. A panfotocoagulação é indicada em casos de isquemia periférica que mostrem neovascularização de retina, íris ou ângulo.[(4)]

2. CLASSIFICAÇÃO INTERNACIONAL DE DOENÇAS E PROBLEMAS RELACIONADOS À SAÚDE (CID-10)

H34.8 Outras oclusões vasculares retinianas

3. DIAGNÓSTICO CLÍNICO

A suspeita do edema macular (EM) secundário à OVR é feito através da biomicroscopia de fundo, na qual observa-se em parcial ou total extensão da retina, acompanhada da região macular, a presença de edema (espessamento) retiniano, de hemorragias e exsudatos algodonosos, além de edema de papila, tortuosidade vascular acentuada e baixa visual súbita e não dolorosa [(6)].

3.1 EXAMES COMPLEMENTARES

O edema macular secundário à OVR pode ser diagnosticado após a suspeita clínica através dos seguintes exames [(6)]:

a) Retinografia fluoresceínica (angiofluoresceinografia- AGF): a AGF permite a avaliação da perfusão vascular da retina, por meio dos componentes angiográficos como: bloqueio da fluoresceína (hemorragias), extravasamento de fluoresceína macular generalizado (“staining”) e padrão macular petaloide final. Essas características definem o EM e classificam a oclusão venosa em isquêmica e não isquêmica. Apesar da importância da AGF, o diagnóstico do EM pode ser documentado apenas pela Tomografia de Coerência Óptica (OCT).

b) Tomografia de Coerência Óptica (OCT): exame não-invasivo onde são feitos cortes do parênquima retiniano, os quais podem evidenciar aumentos da espessura retiniana na região macular (>300 micras), com presença de líquido intrarretiniano de aspecto difuso ou cistoide e/ou presença de líquido subretiniano. A OCT é o exame de eleição para o acompanhamento dos pacientes com edema macular secundário à oclusão venosa da retina.

4. CRITÉRIOS DE INCLUSÃO

Serão incluídos neste protocolo de tratamento farmacológico (drogas anti VEGF ou implante de corticosteroides), os pacientes com diagnóstico confirmado de edema macular secundário às OVRs que se enquadrem nos seguintes critérios:

1) Diagnóstico de OVCR e ORVCR confirmado por OCT e/ou AGF;
2) Sinais clínicos de edema macular ao exame fundoscópico;
3) Melhor Acuidade visual corrigida entre 20/40 e 20/400 (escala Snellen) ou acuidade visual pior que 20/400 quando a Angiofluoresceinografia (AGF), com imagens de todos os tempos do olho acometido, afastar a possibilidade de que haja ruptura extensa da arcada perifoveolar;
4) Espessura macular ≥ 300µm ou cistos intrarretinianos ao OCT;
5) Angiofluoresceinografia com evidências de alteração no trânsito do contraste em região macular (vazamentos e/ou impregnação).
6) Pacientes residentes e domiciliados no território goiano que foram diagnosticados clinicamente e por imagens com edema macular secundário à OVRs e regulados para os serviços credenciados e habilitados pelo SUS para a reavaliação e aplicação do medicamento.
7) Apresentação dos documentos, exames médicos comprobatórios, relatórios e receitas médicas. Sendo que os relatórios e a receitas médicas devem ser assinados por médicos especialistas em oftalmologia.

5. CRITÉRIOS DE EXCLUSÃO

Serão excluídos do protocolo de tratamento farmacológico:

1) Pacientes que não apresentarem diagnóstico confirmado de OVRs;
2) Gestantes [9];
3) Presença de isquemia macular que inviabilize a melhora visual comprovada pela medida de acuidade visual e AGF;
4) Edema macular associado a outras alterações maculares, como síndrome de tração vitreomacular e membranas epirretinianas;
5) Evidência ou suspeita de alergia (hipersensibilidade) a terapia antiangiogênica ou a qualquer um dos componentes da mesma;
6) Infecção, ainda que suspeita, no olho ou ao redor deste; dor ou vermelhidão no olho;
7) Pacientes que não comprovarem residência e domicílio no Estado de Goiás.

Nos casos de infecções nos olhos ou ao reder dos mesmos, dor ou vermelhidão, a exclusão do paciente será temporária, podendo, a critério médico, iniciar ou continuar o tratamento após remissão do problema preexistente.

6. TRATAMENTO

Os fármacos a serem utilizados no tratamento do edema macular secundário à oclusão venosa da retina serão: ranibizumabe, aflibercepte e o implante de dexametasona.

Nas oclusões venosas retinianas (OVCR e ORVCR), as opções terapêuticas mais indicadas são os corticoides (triancinolona e dexametasona) e os anti-VEGF (ranibizumabe e aflibercepte).

Os corticoides são usados no tratamento do edema macular devido à redução a permeabilidade capilar e dos mediadores inflamatórios. Dentre as várias formulações usadas, o implante biodegradável de liberação lenta de 0,7 mg de dexametasona foi avaliado no ensaio clínico randomizado Orzudex GENEVA Study10 com follow up (seguimento) de 6 (seis) meses. Neste estudo, houve um efeito terapêutico máximo aos 2 (dois) meses, com ganho visual de 10 letras, e um declínio posterior aos 6 meses; sendo também documentado um benefício anatômico com redução da espessura central da retina e a probabilidade de melhoria do edema macular (maior quando tratado nos primeiros 90 dias). Como complicações, no grupo tratado com implante de dexametasona, ocorreram aumento da pressão ocular >10 mmHg em 12,6% dos doentes com 1 injeção e em 15,4% dos doentes com 2 injeções, tais aumentos foram transitórios e controlados com terapêutica tópica. E somente 1,3% dos doentes que receberam 2 implantes de dexametasona foram submetidos a cirurgia de catarata no decorrer de 1 ano de follow-up (6 meses mais extensão de 6 meses). O implante de dexametasona foi aprovado no tratamento do edema macular secundário à OVCR e os resultados deste estudo sugerem que o implante de dexametasona de libertação prolongada deve ser considerado no tratamento do edema macular pós oclusão não isquêmica da veia central da retina [10].

Dentre os fármacos anti-VEGF disponíveis atualmente, o ranibizumabe foi instituído no tratamento do edema macular por oclusão venosa da retina, sobretudo pelo perfil de eficácia e biossegurança a partir de estudos laboratoriais e em modelos animais. A molécula de ranibizumabe é capaz de se ligar a todas as isoformas de VEGF-A, diminuindo as concentrações oculares de VEGF-A e os efeitos vasculares dessa citocina [11].

O ranibizumabe, usado para o tratamento do edema macular pós OVCR, apresenta benefício comprovado em ensaios clínicos randomizados como o CRUISE Trial 12, no qual foi administrado mensalmente durante 6 meses nas doses de 0,3 e 0,5 mg de ranibizumabe intravítreo e comparado com o grupo controle. O ganho médio visual foi de 12,7 para 0,3mg e 14,9 letras para 0,5 mg comparativamente ao grupo controle e o tratamento precoce sugeriu um maior benefício funcional [12].

O ensaio clínico randomizado multicêntrico, fase III, para o edema macular pós ORVCR: BRAVO Trial [14] avaliou a administração de Ranibizumabe intravítreo nas doses de 0,3 e 0,5 mg, mensalmente durante 6 meses e comparado com o grupo controle. Aos 6 meses houve um ganho de até 15 letras em 55% com 0,3 mg de Ranibizumabe, 61% com 0,5mg de Ranibizumabe e em 29% com placebo e grid macular. O ganho médio visual foi de 16,6 letras para 0,3 mg e 18,3 letras para 0,5 mg comparativamente ao grupo controle (7,7 letras). Aos 12 meses os resultados mantiveram o ganho visual [13,14].

DIARIO OFICIAL DO ESTADO DE GOIAS
Assinado digitalmente pela ABC - AGENCIA BRASIL CENTRAL
CODIGO DE AUTENTICACAO: 3ed5fdcf

O VEGF TRAP-EYE ou aflibercepte é um outro fármaco estudado, sobre o qual surgiram dados recentemente, sobre sua eficácia e segurança no tratamento do edema macular secundário

OVCR, analisados nos estudos de fase 3, Copernicus e Galileu [13,14] com 6 meses de follow up e prolongamento até 1 ano. Doentes, com edema macular secundário à OVCR, foram randomizados em 2 grupos e tratados com injeções mensais de 2 mg de aflibercepte versus injeções simuladas durante 24 semanas. Após este período, injeções em regime PRN (pro re nata – se necessário) foram administradas até 52 semanas. No estudo Copernicus, aos 12 meses 55,3% dos doentes tratados com VEGF TRAP-EYE apresentavam ganhos superiores a 15 letras ETDRS (ganho média de 16,2 letras) contra 30,1% dos doentes tratados com injeções simuladas (perda média de 3,8 letras). No estudo Galileu, aos 12 meses 60,2% dos doentes tratados com VEGF TRAP apresentavam ganhos superiores a 15 letras ETDRS (ganho médio 16,9 letras) contra 32,4% dos doentes tratados com injeções simuladas (ganho médio de 3,8 letras). Os estudos evidenciaram que as injeções intravítreas mensais de aflibercepte 2 mg beneficiaram o tratamento dos doentes com edema macular secundário à OVCR e apresentam um perfil de segurança favorável [15].

6.1 LINHAS DE TRATAMENTO

A incidência de catarata (ou seja, catarata cortical, catarata diabética, catarata nuclear, catarata subcapsular, opacidade lenticular, catarata) em pacientes que apresentaram um olho fácico no estudo foi mais alta no grupo de Ozurdex ® (implante intravítreo de dexametasona) (67,9 %) em comparação ao grupo de Placebo (20,4 %). 59,2 % dos pacientes que apresentaram um olho fácico no estudo tratado com Ozurdex® (implante intravítreo de dexametasona) precisaram de uma cirurgia de catarata em comparação aos 7,2 % dos pacientes tratados com placebo, com a maioria das cirurgias de catarata relatadas nos 2ºe 3º anos [20].

Há ainda contraindicação do uso de implante intravítreo de dexametasona em pacientes portadores de glaucoma avançado.

Diante destas evidências, os pacientes fácicos e/ou portadores de glaucoma devem ter preferencialmente como primeira linha de tratamento os medicamentos anti-VEGFs e como segunda linha o implante intravítreo de dexametasona.

7. FÁRMACOS

- Ranibizumabe – 10 mg/mL
- Aflibercepte – 40 mg/mL
- Implante biodegradável de dexametasona – 0,7 mg

7.1. Sobre o Bevacizumabe:

Diversos estudos demonstraram o benefício da utilização do bevacizumabe no tratamento do edema macular a OVRs, inclusive com resultados clínicos semelhantes [16]. Esta medicação tem sido utilizada de forma off-label em diversos países, incluindo no Brasil. Recentemente, a ANVISA aprovou, sob condições específicas, o uso excepcional do bevacizumabe para o tratamento da DMRI neovascular no Sistema Único de Saúde por meio da Resolução da Diretoria Colegiada de número 111 que foi publicada no Diário Oficial da União (DOU) no dia 08 de setembro de 2016.

A decisão da Anvisa atende a uma solicitação de autorização de uso feita pela Comissão Nacional de Incorporação de Tecnologias no SUS (CONITEC) do Ministério da Saúde à Agência, com base nos estudos científicos sobre o efeito do bevacizumabe na DMRI. A autorização dada pela Anvisa tem duração de três anos, renovável por igual período. Na RDC 111/2016, a agência estabeleceu as exigências sanitárias às quais estão condicionadas o uso do medicamento, tornando a medicação aprovada para uso EXCLUSIVO em DMRI.

Não houve até o momento, posicionamento oficial da ANVISA, sobre a utilização do bevacizumabe no tratamento do edema macular secundário à oclusão venosa da retina, tal qual foi realizado, por meio da RDC nº 111/2016, em relação à DMRI neovascular, autorizando seu uso. Dessa forma, até que a ANVISA se posicione sobe o uso do bevacizumabe para tratamento do edema macular secundário à Oclusão Venosa da Retina, o medicamento não será padronizado nesse protocolo. Porém, assim que tivermos um posicionamento favorável da ANVISA quanto ao uso do bevacizumabe para o tratamento do edema macular por OVRs, será utilizado para tal finalidade o medicamento com melhores condições de custo-efetividade para o SUS, conforme estabelece este protocolo.

8. CRITÉRIOS PARA SELEÇÃO DO MEDICAMENTO E ESQUEMAS DE ADMINISTRAÇÃO

Estudos demonstraram que esquemas mensais de anti-VEGF produzem bons resultados visuais, mas são caros e de difícil manutenção. O esquema terapêutico divide se no período de indução com aplicações mensais no início do tratamento até alcançar a máxima acuidade visual (definida como acuidade visual estável por três meses consecutivos) e no seguimento com o regime tratar-e-estender ou esquema *pro re nata*. O regime tratar-e-estender (T&E) (3 doses iniciais seguidas de retratamento de recorrência do edema nas avaliações seriadas com OCT) foi considerado por reduzir o número de injeções e minimizar o número de consultas. O esquema PRN (*pro re nata* – "se necessário") permite monitorar o paciente e instituir o tratamento assim que o edema se reinstale. Nos casos de edema macular secundário à oclusão venosa da retina, estudos adicionais são necessários para validar o melhor tempo terapêutico a ser utilizado, sendo a conduta hoje individualizada conforme fatores oftalmológicos e sistêmicos [16].

Para ter acesso ao tratamento padronizado neste protocolo, os pacientes devem ser encaminhados aos Centros de Referência em Oftalmologia pelas unidades de saúde que compõem a rede do SUS, obedecendo os mecanismos de referência ou contra-referência.

Nos Centros de Referência, os pacientes serão avaliados/reavaliados semiologicamente pelo médico examinador que, baseado nos critérios estabelecidos neste protocolo e na clínica do paciente, definirá qual a melhor conduta terapêutica a ser seguida.

Atendidos todos os critérios deste protocolo e não havendo impedimento clínico, o médico examinador tomará a decisão sobre qual medicamento usará no tratamento do paciente, sempre optando pelo medicamento mais custo-efetivo para a SES/GO, já que todos os medicamentos padronizados têm a mesma indicação clínica.

DIARIO OFICIAL DO ESTADO DE GOIAS
Assinado digitalmente pela ABC - AGENCIA BRASIL CENTRAL
CODIGO DE AUTENTICACAO: 3ed5fdcf

Havendo impedimento clínico para a utilização do medicamento mais custo-efetivo, o médico examinador deverá fazer constar essa informação no relatório médico e, quando possível, comprovar por meio de exames.

A SES/GO reserva-se o direito de fornecer o medicamento mais custo-efetivo para o SUS, ficando os medicamentos menos custo-efetivos reservados para os casos em que houver impossibilidade (confirmada pelo médico examinador) para uso da opção mais viável economicamente.

Assim, caso a opção seja pelo uso dos Anti-VEGF, o paciente deverá receber 3 injeções mensais de ranibizumabe ou aflibercepte, seguido de acompanhamento PRN (figura 1).

Porém, se a opção for pelo uso do implante biodegradável de dexametasona, o paciente deverá ser tratado e avaliado após 6 (seis) meses, quando será considerada a necessidade ou não de retratamento. Novas aplicações deste medicamento, antes do prazo estipulado, deverão ter sua recomendação embasada nos critérios estabelecidos neste protocolo (item 10).

8.1 ESQUEMAS DE APLICAÇÃO DOS ANTIANGIOGÊNICOS

Figura 1: Regimes de tratamentos para edema macular por OVRs usando antiangiogênico

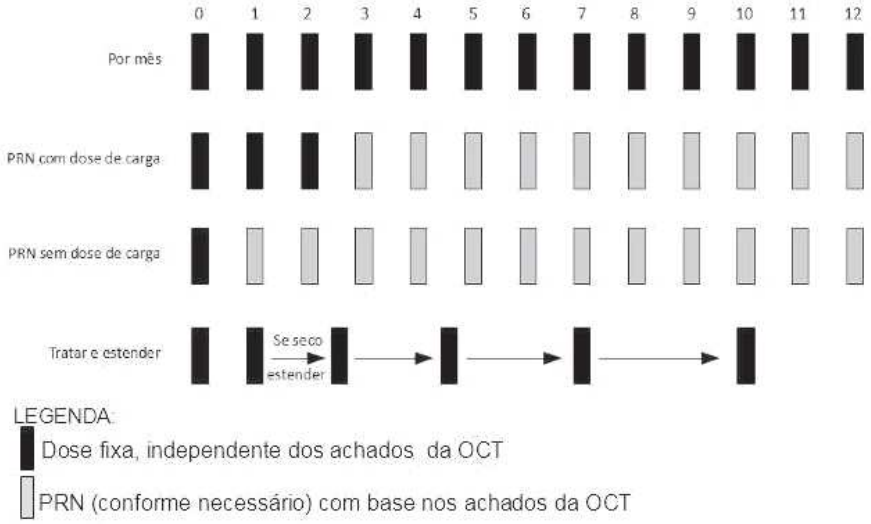

Fonte: adaptado de: Review article (A. Kato et al. / Taiwan Journal of Ophthalmology 4 (2014) 3-8.

Dos esquemas acima propostos, utilizaremos neste protocolo o esquema PRN com dose de carga, no qual se aplica uma dose mensal por três meses consecutivos, seguidas do acompanhamento PRN por OCT. Neste esquema, o paciente só será tratado novamente se apresentar um ou mais dos critérios citados no item 9 (critérios de retratamento após fase de indução) deste protocolo.

8.2 CUIDADOS GERAIS E DURANTE A APLICAÇÃO

Os medicamentos padronizados neste protocolo só poderão ser administrados por oftalmologistas qualificados e com experiência em injeções intravítreas e nos Centros de Referência credenciados e habilitados pelo SUS. Não é recomendada a aplicação nos dois olhos simultaneamente, mas com um intervalo de, pelo menos, duas semanas.

A administração dos medicamentos deve ser realizada em condições assépticas controladas (uso de paramentação cirúrgica), seguindo o protocolo abaixo:

a) instilação de colírio anestésico;
b) instilação de colírio de iodo polvidona a 5%, 5 minutos antes do procedimento;
c) higienização da pele de toda a região periorbital;
d) colocação de campo estéril;
e) colocação de blefarostato;
f) nova instilação de colírio anestésico;
g) marcação do local de aplicação na região temporal inferior com distância de 4 mm do limbo em pacientes fácicos e de 3,5 mm em afácicos/pseudofácicos;

DIARIO OFICIAL DO ESTADO DE GOIAS
Assinado digitalmente pela ABC - AGENCIA BRASIL CENTRAL
CODIGO DE AUTENTICACAO: 3ed5fdcf

h) deslocamento da conjuntiva com pinça ou cotonete;

i) aplicação do medicamento com agulha para injeção intravítrea (entre 27-30 gauge), procurando orientar a ponta da mesma no sentido do polo posterior, conforme alínea g;

j) retirada da agulha e leve compressão do local para evitar refluxo por 30 segundos;

k) instilação de colírio de antibiótico combinado ou não a corticosteroide (opcional);

l) retirada de blefarostato e do campo estéril.

9. CRITÉRIOS DE RETRATAMENTO APÓS FASE DE INDUÇÃO

O tratamento será inicialmente instituído em esquema mensal com fase de indução (3 doses) para o ranibizumabe e aflibercepte ou injeção única para o implante de dexametasona. Conforme estudos clínicos [5,10,13,14,16], serão tratados novamente se houver um ou mais dos seguintes sinais de edema recorrente, em uma das visitas de acompanhamento:

1) Diminuição da acuidade visual;

2) OCT com presença de fluido intrarretiniano ou sub-retiniano;

3) Aumento na espessura macular central ≥100 µm por OCT;

4) Angiografia com fluoresceína com vazamento macular típico ou sugestivo de atividade.

10. TEMPO DE TRATAMENTO E CRITÉRIOS DE INTERRUPÇÃO

O tempo de tratamento de cada paciente será individualizado. O critério de tratamento e retratamento com regime individualizado será feito através da acuidade visual e da tomografia de coerência óptica, sendo retratado caso haja recrudescência do edema.

Caso não haja melhora após três aplicações, será avaliado, a critério médico, a necessidade da mudança para outra medicação anti-VEGF entre as indicadas (ranibizumabe ou aflibercepte), para implante biodegradável de dexametasona ou outra linha de tratamento não padronizada neste protocolo (fotocoagulação a laser, terapia combinada, etc.). Esta conduta se respalda em estudos recentes com demonstração de resposta terapêutica variável, como no edema macular secundário à ORVCR com boa resposta visual e diminuição do descolamento seroso após três meses de injeção de implante biodegradável de dexametasona, todavia após seis meses de tratamento, os anti-VEGFs foram mais eficientes em manter a acuidade visual e a espessura macular central reduzida [17].

Em resumo, os critérios de interrupção do tratamento serão os seguintes:

1) Acuidade visual estável por três meses consecutivos;

2) Estabilização da espessura retiniana (quando a espessura foveal não houver diminuído após três aplicações mensais consecutivas de anti-VEGF) medido pela OCT e;

3) Ausência de líquido intrarretiniano observado na OCT.

11. MUDANÇA DA MEDICAÇÃO

Caso tenha sido administrado três injeções de um dos anti-VEGF ou uma aplicação de implante biodegradável de dexametasona padronizados neste protocolo sem melhora do edema, será avaliado, a critério médico, a necessidade da mudança para a outra classe de medicamento disponível [35].

Persistindo a não resposta aos medicamentos padronizados, a critério médico, poderá ser escolhida outra linha de tratamento não padronizada neste protocolo mas disponível no SUS como por exemplo a fotocoagulação a laser.

12. MONITORIZAÇÃO E ACOMPANHAMENTO PÓS-TRATAMENTO

A monitorização do tratamento com anti-VEGF será realizada por meio de avaliações clínicas mensais, antes e após cada administração do anti-VEGF. Serão coletados dados clínicos como a avaliação da acuidade visual corrigida e será mandatória a realização da tomografia de coerência óptica (OCT) pós-tratamento, visando examinar a resposta clínica de cada paciente ao tratamento instituído. Mantendo resposta estável sem retomada do edema macular, as consultas poderão ser espaçadas conforme o estágio de seguimento da oclusão venosa [10].

Havendo a necessidade de nova aplicação de anti-VEGF, a mesma será realizada segundo o esquema PRN (com novas aplicações mensais), enquanto o paciente que receber implante de dexametasona será reavaliado a cada 3 (três) meses, com sequência do atendimento idêntico ao oferecido aos pacientes tratados com anti-VEGF porém, com novas aplicações, no mínimo a cada 6 (seis) meses.

13. TERMO DE ESCLARECIMENTO E RESPONSABILIDADE

Deve-se informar ao paciente, ou seu responsável legal, sobre os potenciais riscos, benefícios e efeitos adversos relacionados ao uso dos procedimentos e dos medicamentos preconizados neste Protocolo, inclusive levando-se em consideração as informações contidas no TER.

DIARIO OFICIAL DO ESTADO DE GOIAS
Assinado digitalmente pela ABC - AGENCIA BRASIL CENTRAL
CODIGO DE AUTENTICACAO: 3ed5fdcf

14. REGULAÇÃO/CONTROLE/AVALIAÇÃO PELO GESTOR

Os pacientes com edema macular por oclusão venosa da retina e indicação de tratamento com antiangiogênico (anti-VEGF) ou implante biodegradável de dexametasona deverão receber administração do fármaco em Centros de Referência em Oftalmologia habilitados pelo SUS e que disponham dos recursos físicos e humanos necessários para a adequada avaliação e tratamento dos mesmos.

Devem ser observados os critérios de inclusão e exclusão de pacientes neste Protocolo, a duração e a monitorização do tratamento, bem como a verificação do período da dose prescrita e dispensada, além da adequação do uso do medicamento.

Na solicitação inicial, bem como na solicitação referente à monitorização, o médico solicitante (assistente) deverá ser especialista em oftalmologia.

Em nenhuma hipótese os medicamentos serão entregues diretamente aos pacientes, mas somente nos Centros de Referência em Oftalmologia que farão a aplicação dos mesmos.

15. FLUXOGRAMA PARA TRATAMENTO DO EDEMA MACULAR POR OVRs COM ANTIANGIOGÊNICOS OU IMPLANTE BIODEGRADÁVEL DE DEXAMETASONA.

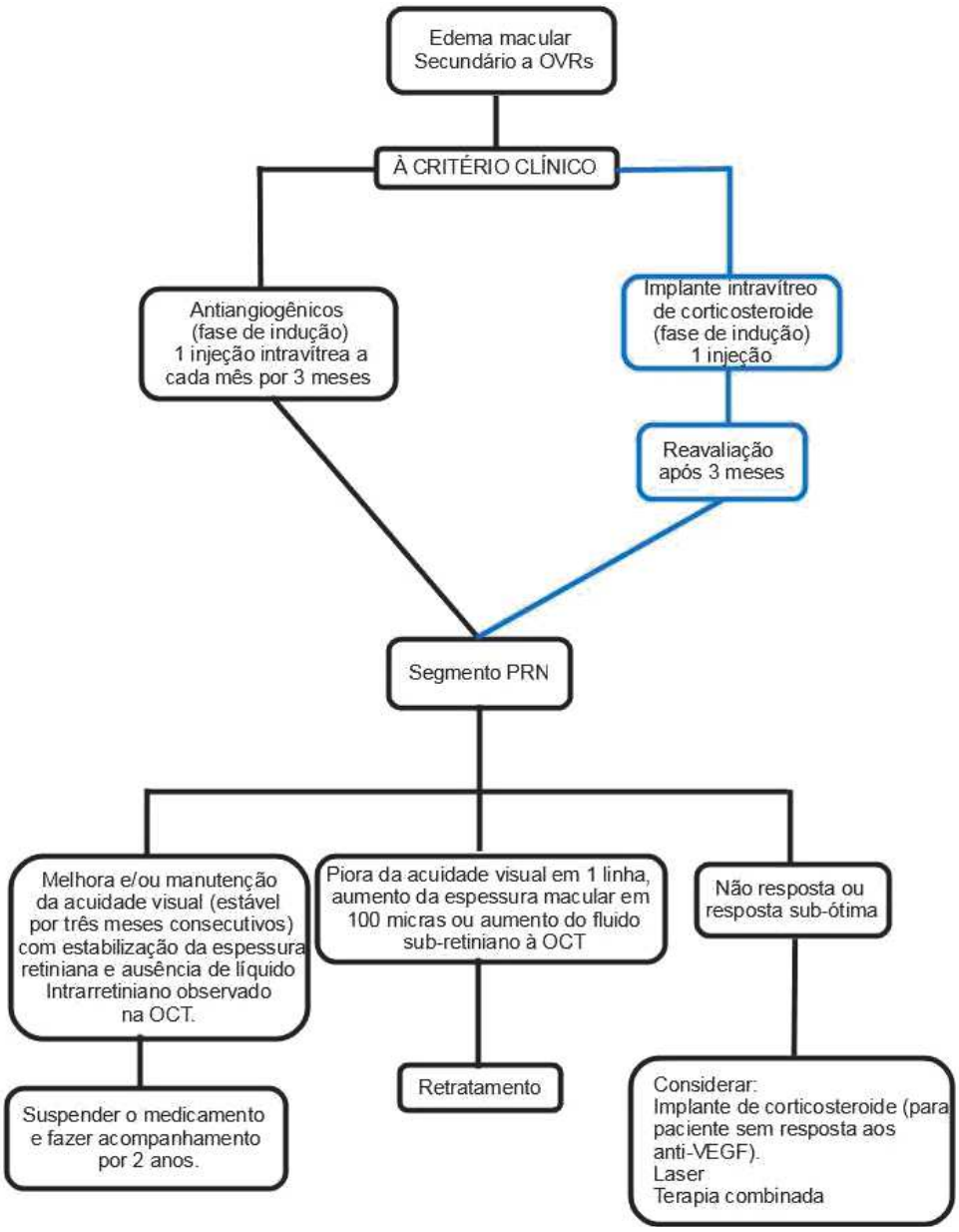

16. REFERÊNCIAS BIBLIOGRÁFICAS

1. Rogers SL, McIntosh R, Cheung Ning et al. The prevalence of Retinal Vein Occlusions: Pooled Data from Population Studies from USA, Europe, Asia and Australia. Ophthalmology 2010;117:313-319.

2. Kearns TP. Differential diagnosis of central retinal vein obstruction. Ophtalmology 1983;90:475-480.

3. Rogers SL, McIntosh R, Lim L et al. Natural history of branch retinal vein occlusion: An evidence-based systemic review. Ophthalmology 2010;117:1094-1101.

4. Royal College of Ophthalmologists. Interim guidelines for management of retinal vein occlusion: December 2010

5. Heier JS, Campochiaro PA, Yau L, et al. Ranibizumab for macular edema due to retinal vein occlusions: long-term follow-up in the HORIZON trial. Ophthalmology. 2012;119:802-809

6. Central Vein Occlusion Study Group. Baseline and early natural history report: the Central Vein Occlusion Study. Arch Ophthalmol. 1993;11:1087-95

7. Martin SC, Rauz S, Marr JE, et al. Plasma total homocysteine and retinal vascular disease. Eye 2000;14 (Pt4): 590-3.

8. Relatório da Revisão do Rol de Procedimentos e Eventos em Saúde-2018 para submissão à consulta pública. Rio de Janeiro, 20 de junho de 2017.

9. Petrou P, Georgalas I, Giavaras G, Anastasiou E, Ntana Z, Petrou C. Early loss of pregnancy after intravitreal bevacizumab injection. Acta Ophthalmol. 2010;88(4):e136.

10. Haller JA, Bandello F, Belfort R Jr, Blumenkranz MS, Gillies M, Heier J, Loewenstein A, Yoon YH, Jacques ML, Jiao J, Li XY, Whitcup SM; OZURDEX GENEVA Study Group. Randomized, sham-controlled trial of dexamethasone intravitreal implant in patients with macular edema due to retinal vein occlusion. Ophthalmology 2010 Jun;117(6):1134- 1146.e3.

11. Gaudreault J, Fei D, Beyer JC, et al. Pharmacokinetics and retinal distribution of ranibizumab, a humanized antibody fragment directed against VEGF-A, following intravitreal administration in rabbits. Retina. 2007;27:1260–6.

12. Brown DM, Campochiaro PA, Singh RP, Li Z, Gray S, Saroj N, Rundle AC, Rubio RG, Murahashi WY, CRUISE Investigators. Ranibizumab for macular edema following central retinal vein occlusion:six month primary end point results of phase III study. Ophthalmology 2010; 117:1124- 1133e

13. Campochiaro PA, Heier JS, Feiner L, Gray S, Saroj N, Rundle AC, Murahashi WY, Rubio RG, BRAVO Investigators. Ranibizumab for macular edema following branch 13 retinal vein occlusion: six-month primary end point results of a phase III study. Ophthalmology 2010; 117:1102- 1112.

14. ClinicalTrials.gov. Study to assess the clinical efficacy and safety of intravitreal aflibercept Injection (IAI;EYLEA®;BAY86-5321) in patients with branch retinal vein occlusion (BRVO) (VIBRANT). November 2014. Disponível em: https://clinicaltrials.gov/ct2/show/study/NCT01521559. Acessado em junho, 2017.

15. Ata da 40ª reunião da Comissão Nacional de Incorporação de Tecnologias no SUS (CONITEC), disponível em: "http://conitec.gov.br/images/Reuniao_Conitec/Ata_40ReuniaoCONITEC.pdf"

16. Qian T, Zhao M, Xu X. Comparison between anti-VEGF therapy and corticosteroid or laser therapy for macular oedema secondary to retinal vein occlusion: A meta-analysis .J Clin Pharm Ther, 2017; 1-10

17. Kaldırım HE, Yazgan S. A comparison of three different intravitreal treatment modalities of macular edema due to branch retinal vein occlusion. Int Ophthalmol. 2017 Jun 23. doi: 10.1007/s10792-017-0618-z.

18. Béltran B.S., Silva F.C., Flores R. M., Silva R.M. Guidelines das oclusões venosas retinianas. GER Grupos de Estudos da Retina, 2012 Set: 21-22.

19. Bhavsar AR. Diabetic retinopathy: the latest in current management. Retina. Jan;26(6 Suppl):S71–9.

20. Ozurdex. Bula do medicamento disponível no seguinte site da Agência Nacional de Vigilância Sanitária (Anvisa) http://www.anvisa.gov.br/datavisa/fila_bula/frmVisualizarBula.asppNuTransacao=7811032018&pIdAnexo=10718322 (Acesso em 11/06/19).

17. ANEXOS

ANEXO 1 – RELAÇÃO DE DOCUMENTOS/EXAMES NECESSÁRIOS PARA ABERTURA DE PROCESSO DE SOLICITAÇÃO DOS MEDICAMENTOS CONTEMPLADOS NESTE PROTOCOLO ESTADUAL.

a) Documentos:

1. Fotocópia da Carteira de Identidade;

2. Fotocópia do Cadastro de Pessoas Físicas (CPF) do paciente;

3. Fotocópia do Comprovante de Endereço com CEP (água, luz ou telefone) do paciente que comprove residência e domicílio no Estado de Goiás;

4. Fotocópia do Cartão Nacional de Saúde (CNS) do paciente. Caso o usuário não possua o CNS, esse poderá ser feito na Central Estadual de Medicação de Alto Custo Juarez Barbosa (CEMAC);

5. LME (Laudo para Solicitação, Avaliação e Autorização de Medicamentos do Componente Especializado da Assistência Farmacêutica), adequadamente preenchido;

DIARIO OFICIAL DO ESTADO DE GOIAS
Assinado digitalmente pela ABC - AGENCIA BRASIL CENTRAL
CODIGO DE AUTENTICACAO: 3ed5fdcf

6. Prescrição médica, devidamente preenchida por médico especialista em oftalmologia;
7. Relatório médico, devidamente preenchido por médico especialista em oftalmologia;
8. Termo de Esclarecimento e Responsabilidade (TER), conforme Anexo 4;
9. Termo de Compromisso para Monitorização, conforme Anexo 5.

b) Exames necessários para abertura de processo:

1) Retinografia fluoresceínica (angiofluoresceinografia – AGF; OU,
2) Tomografia de Coerência Óptica (OCT).

ANEXO 2 – RELAÇÃO DE DOCUMENTOS/EXAMES NECESSÁRIOS PARA RENOVAÇÃO DO TRATAMENTO MEDICAMENTOSO, APÓS A FASE DE INDUÇÃO NO CASO DE ANTIANGIOGÊNICOS OU DA APLICAÇÃO DO IMPLANTE INTRAVÍTREO DE DEXAMETASONA:

a) *Documentos:

1. LME (Laudo para Solicitação, Avaliação e Autorização de Medicamentos do Componente Especializado da Assistência Farmacêutica), adequadamente preenchido;
2. Prescrição médica, devidamente preenchida por médico especialista em oftalmologia.

b) Exames necessários para renovação e continuidade do tratamento:

1. Tomografia de Coerência Óptica (OCT) ou Retinografia fluoresceínica (angiofluoresceinografia – AGF).

ANEXO 3 – MODELO DO TERMO DE ESCLARECIMENTO E RESPONSABILIDADE

TERMO DE ESCLARECIMENTO E RESPONSABILIDADE

Ranibizumabe, aflibercepte e implante biodegradável de dexametasona

Eu, _____ (nome do(a) paciente), declaro ter sido informado(a) claramente sobre benefícios, riscos, contraindicações e principais efeitos adversos relacionados ao uso dos medicamentos ranibizumabe, aflibercepte e implante biodegradável de dexametasona, indicados para o tratamento do edema macular secundário à oclusão venosa da retina.

Os termos médicos foram explicados e todas as dúvidas foram esclarecidas pelo médico _____(nome do médico que prescreve).

Assim, declaro que fui claramente informado(a) de que o medicamento que passo a receber pode trazer os seguintes benefícios:

- redução considerável do risco de perda visual grave e de cegueira;
- estabilização da evolução da doença;
- melhora da visão (obtida em um terço dos pacientes).

Fui também informado(a) a respeito das seguintes contraindicações, potenciais efeitos adversos e riscos:

- Ranibizumabe: Contraindicações – hipersensibilidade ao princípio ativo ou a qualquer um dos excipientes, pacientes com infecções oculares ou perioculares ativas ou suspeitas, pacientes com inflamação intraocular ativa. Efeitos adversos – nasofaringite, dor de cabeça, inflamação intraocular, vitreite, deslocamento do vítreo, hemorragia retiniana, descolamento da retina, distúrbio visual, dor no olho, moscas volantes, hemorragia conjuntival, irritação do olho, sensação de corpo estranho no olho, lacrimejamento aumentado, blefarite, olho seco, hiperemia ocular e prurido nos olhos, artralgia, aumento da pressão intraocular, etc, que podem levar a cegueira permanente. Riscos – esse medicamento pertence à categoria C de risco na gravidez, portanto, não deve ser utilizado por mulheres grávidas, a menos que o benefício esperado supere o risco potencial para o feto. Para as mulheres que desejam engravidar e têm sido tratadas com esse medicamento, é recomendável esperar pelo menos 3 meses após a última dose antes de engravidar. Mulheres com potencial para engravidar devem utilizar métodos contraceptivos eficazes durante o tratamento. Os pacientes podem apresentar borramento transitório da visão após receber a injeção intravítrea. Nestes casos, o paciente deve aguardar até a visão se recuperar antes de dirigir ou usar máquinas.
- Aflibercepte: Contraindicações – infecção ocular ou periocular, inflamação intraocular ativa, hipersensibilidade conhecida ao aflibercepte ou a qualquer um dos excipientes. Efeitos adversos – hemorragia subconjuntival, redução na acuidade visual, dor no olho, catarata, aumento da pressão intraocular, descolamento do vítreo, moscas volantes, sensação de corpo estranho no olho, dor no

DIARIO OFICIAL DO ESTADO DE GOIAS
Assinado digitalmente pela ABC - AGENCIA BRASIL CENTRAL
CODIGO DE AUTENTICACAO: 3ed5fdcf

olho, infecções, etc, que podem levar a cegueira permanente. Riscos – esse medicamento pertence à categoria C de risco na gravidez, portanto, não deve ser utilizado por mulheres grávidas, a menos que o benefício esperado supere o risco potencial para o feto. Para as mulheres que desejam engravidar e têm sido tratadas com esse medicamento, é recomendável esperar pelo menos 3 meses após a última dose antes de engravidar. Mulheres com potencial para engravidar devem utilizar métodos contraceptivos eficazes durante o tratamento. Os pacientes podem apresentar borramento transitório da visão após receber a injeção intravítrea. Nestes casos, o paciente deve aguardar até a visão se recuperar antes de dirigir ou usar máquinas.

- Implante biodegradável de dexametasona: Contraindicações – infecções oculares ou perioculares ativas ou suspeitas, hipersensibilidade à dexametasona, a outros corticosteroides ou a qualquer dos componentes deste produto, glaucoma avançado, afácicos com ruptura da cápsula posterior do cristalino, olhos com lente intraocular de câmara anterior (ACIOL), lente intraocular fixada na íris ou com fixação escleral e quando houver ruptura de cápsula posterior do cristalino. Efeitos adversos – pressão ocular aumentada, hemorragia conjuntival, dor no olho, hiperemia conjuntival, catarata, descolamento de vítreo, aumento do lacrimejamento, dor de cabeça, etc. Riscos – esse medicamento pertence à categoria C de risco na gravidez, portanto, não deve ser utilizado por mulheres grávidas, a menos que o benefício esperado supere o risco potencial para o feto. Os pacientes podem apresentar borramento transitório da visão após receber a injeção intravítrea. Nestes casos, o paciente deve aguardar até a visão se recuperar antes de dirigir ou usar máquinas.

Estou ciente de que o medicamento a ser utilizado por mim poderá ser qualquer um dos citados neste documento, a depender do melhor custo minimização, conforme os critérios estabelecidos neste protocolo uma vez que possuem eficácia terapêutica e desfechos clínicos semelhantes.

Fui informado(a) de que continuarei a ser atendido (a) em caso de desistir de usar o medicamento.

Autorizo o Ministério da Saúde e as Secretarias de Saúde a fazerem uso de informações relativas ao meu tratamento, desde que assegurado o anonimato.

( ) Sim ( ) Não

Meu tratamento constará de um dos seguintes medicamentos:

- Ranibizumabe
- Aflibercepte
- Implante biodegradável de dexametasona

Local: _____ Data: _____
Nome do paciente:
Cartão Nacional de Saúde:
Nome do responsável legal:
Documento de identificação do responsável legal:
_____ Assinatura do paciente ou do responsável legal
Médico responsável: _____ CRM: _____ UF: _____
_____ Assinatura e carimbo do médico Data: _____

Observação: Este Termo é obrigatório ao se solicitar o fornecimento de medicamentos padronizados no elenco estadual para tratamento medicamentoso do edema macular secundário à oclusão venosa da retina. Deverá ser preenchido em duas vias: uma será arquivada na farmácia e a outra, entregue ao usuário ou a seu responsável legal.

DIARIO OFICIAL DO ESTADO DE GOIAS
Assinado digitalmente pela ABC - AGENCIA BRASIL CENTRAL
CODIGO DE AUTENTICACAO: 3ed5fdcf

ANEXO 4 – MODELO DO TERMO DE COMPROMISSO PARA MONITORIZAÇÃO DO EDEMA MACULAR SECUNDÁRIO À OCLUSÃO VENOSA DA RETINA.

1ª Via Farmácia

TERMO DE COMPROMISSO PARA MONITORIZAÇÃO

Eu, _____ (nome do(a) paciente), declaro ter sido informado(a) claramente sobre o período e os exames que constituem a monitorização estabelecida para o tratamento do edema macular secundário à oclusão venosa da retina e que devo trazer os seguintes exames, quando da solicitação de continuidade do tratamento:

1. Tomografia de Coerência Óptica (OCT).

· Fotocópia do exame de OCT, com validade máxima de 30 dias.

Nome do responsável legal

_____

Documento de identificação do responsável legal: _____

Data:_____/_____/_____

_____

Assinatura do paciente ou do responsável legalObservação: Não haverá entrega direta do medicamento aos pacientes e nem para seus representantes legais.

O medicamento será entregue pela Central Estadual de Medicamentos de Alto Custo (CEMAC) Juarez Barbosa, diretamente aos Centros de Referência em Oftalmologia que fará a aplicação do mesmo.

.....

2ª Via Paciente

TERMO DE COMPROMISSO PARA MONITORIZAÇÃO

Eu, _____ (nome do(a) paciente), declaro ter sido informado(a) claramente sobre o período e os exames que constituem a monitorização estabelecida para o tratamento do edema macular secundário à oclusão venosa da retina e que devo trazer os seguintes exames, quando da solicitação de continuidade do tratamento:

1. Tomografia de Coerência Óptica (OCT).

· Fotocópia do exame de OCT, com validade máxima de 30 dias.

Nome do responsável legal

_____

Documento de identificação do responsável legal: _____

Data:_____/_____/_____

_____

Assinatura do paciente ou do responsável legal

Observação: Não haverá entrega direta do medicamento aos pacientes e nem para seus representantes legais.

O medicamento será entregue pela Central Estadual de Medicamentos de Alto Custo (CEMAC) Juarez Barbosa, diretamente aos Centros de Referência em Oftalmologia que fará a aplicação do mesmo.

.....

Protocolo 143019

DIARIO OFICIAL DO ESTADO DE GOIAS
Assinado digitalmente pela ABC - AGENCIA BRASIL CENTRAL
CODIGO DE AUTENTICACAO: 3ed5fdcf